

# Перкутанная нефролиторипсия при сложных формах камней почек: структурное биомоделирование

**Н.К. Гаджиев<sup>1</sup>, В.Е. Григорьев<sup>1</sup>, Д.А. Мазуренко<sup>2</sup>, В.А. Малхасян<sup>3</sup>, В.М. Обидняк<sup>4</sup>, А.В. Писарев<sup>5</sup>, Н.С. Тагиров<sup>6</sup>, С.В. Попов<sup>4</sup>, С.Б. Петров<sup>1</sup>**

<sup>1</sup> ФГБУ «Всероссийский центр экстренной и радиационной медицины имени А.М. Никифорова» Министерства Российской Федерации по делам гражданской обороны, чрезвычайным ситуациям и ликвидации последствий стихийных бедствий

<sup>2</sup> Европейский медицинский центр

<sup>3</sup> Московский государственный медико-стоматологический университет имени А.И. Евдокимова

<sup>4</sup> Клиническая больница Святителя Луки, Санкт-Петербург

<sup>5</sup> Санкт-Петербургский многопрофильный центр» Минздрава России

<sup>6</sup> Городская больница святой преподобной мученицы Елизаветы, Санкт-Петербург

## Сведения об авторах:

Гаджиев Н. К. - к.м.н., врач-уролог, отделение урологии. ФГБУ «Всероссийский центр экстренной и радиационной медицины имени А.М. Никифорова» Министерства Российской Федерации по делам гражданской обороны, чрезвычайным ситуациям и ликвидации последствий стихийных бедствий. ВЦЭРМ МЧС России имени А.М. Никифорова, клиника №2: 197082, Санкт-Петербург, ул. Оптиков дом 54. e-mail: nariman.gadjiev@gmail.com.

Gadjiev N.K. - PhD, urologist, Department of Urology, Nikiforov Russian Center of Emergency and Radiation Medicine of Ministry of Russian Federation for Civil Defense, Emergencies and Elimination of Consequences of Natural Disasters. NRCERM: 197082, Opticov St., 54, St-Petersburg. e-mail: nariman.gadjiev@gmail.com.

Григорьев В.Е. - врач-уролог, отделение урологии. ФГБУ «Всероссийский центр экстренной и радиационной медицины имени А.М. Никифорова» Министерства российской Федерации по делам гражданской обороны, чрезвычайным ситуациям и ликвидации последствий стихийных бедствий. ВЦЭРМ МЧС России имени А.М. Никифорова, клиника №2: 197082, Санкт-Петербург, ул. Оптиков дом 54. e-mail: vladislav.grigorev@outlook.com.

Grigoryev V.E. - urologist, Department of Urology, Nikiforov Russian Center of Emergency and Radiation Medicine of Ministry of Russian Federation for Civil Defense, Emergencies and Elimination of Consequences of Natural Disasters. The address and the index of NRCERM: 197082, Opticov St., 54, St-Petersburg. e-mail: vladislav.grigorev@outlook.com.

Мазуренко Д.А. - к.м.н., заместитель руководителя. Европейский медицинский центр ЕМС, урологическая клиника. 129090, Москва, ул. Щепкина дом 35. E-mail: d.a.mazurenko@gmail.com.

Mazurenko D.A. - PhD, urologist, vice director of urologic clinic. E.M.C. Schepkina St., 35, Moscow, 129090, e-mail: d.a.mazurenko@gmail.com.

Малхасян В.А. - к.м.н., ассистент, кафедра урологии. ГБОУ ВПО «Московский государственный медико-стоматологический университет имени А.И. Евдокимова» Минздрава России. 127206, Москва, ул. Вучетича, дом 21. e-mail: vigenmalkhasyan@gmail.com.

Malkhasyan V.A. - PhD, urologist, Department of Urology, Moscow State Medical Stomatological University named after A.I. Evdokimov. 127206, Vucheticha St., 21, Moscow. e-mail: vigenmalkhasyan@gmail.com.

Обидняк В.М. - врач-уролог, отделение урологии. СПбГБУЗ «Клиническая больница Святителя Луки». 194044, Санкт-Петербург, ул. Чугунная дом 46. e-mail: v.obidnyak@gmail.com.

Obidnyak V.M. - urologist, Department of Urology, St Petersburg Clinical Hospital named after St Luka. 194044, Chugunnaya St., 46, St-Petersburg. e-mail: v.obidnyak@gmail.com.

Писарев А.В. - врач-уролог, отделение урологии. ФГБУ «Санкт-Петербургский многопрофильный центр» Минздрава России. Санкт-Петербург, ул. Цюльковская, 3, 190020 e-mail: alexey.v.pisarev@gmail.com.

Pisarev A.V. - urologist, Department of Urology, St Petersburg Multiprofile Center of Ministry of Health of Russian Federation. St Petersburg, nab. Reki Fontanki, 154, 190103 e-mail: alexey.v.pisarev@gmail.com.

Тагиров Н.С. - к.м.н., врач-уролог. СПбГБУЗ «Городская больница святой преподобной мученицы Елизаветы». 195257, Санкт-Петербург, ул. Вавиловых дом 14. E-mail: ruslana73nair@mail.ru.

Tagirov N.S. - PhD, urologist. St. Petersburg St Elisabeth City Hospital. 195257, Vavilovikh St., 14, St-Petersburg. e-mail: ruslana73nair@mail.ru.

Попов С.В. - д.м.н., главный врач. СПбГБУЗ «Клиническая больница Святителя Луки». 194044, Санкт-Петербург, ул. Чугунная дом 46. e-mail: doc.popov@gmail.com.

Popov S.V. - Dr. Sc., Head Doctor. St Petersburg Clinical Hospital named after St Luka. 194044, Chugunnaya St., 46, St-Petersburg. e-mail: doc.popov@gmail.com.

Петров С.Б. - д.м.н., профессор, зав. отделением урологии клиники МЧС № 2. ФГБУ «Всероссийский центр экстренной и радиационной медицины имени А.М. Никифорова» Министерства российской Федерации по делам гражданской обороны, чрезвычайным ситуациям и ликвидации последствий стихийных бедствий. 197082, Санкт-Петербург, ул. Оптиков дом 54 e-mail: petrov-uro@yandex.ru.

Petrov S.B. - Dr. Sc., Professor, Nikiforov Russian Center of Emergency and Radiation Medicine of Ministry of Russian Federation for Civil Defense, Emergencies and Elimination of Consequences of Natural Disasters. 197082, Opticov St., 54, St-Petersburg. e-mail: petrov-uro@yandex.ru.

С о времени первой чрескожной операции на почке, выполненной Е. Rупel, и R. Brown в 1941 году [1], данный вид хирургии претерпел значительные изменения, и на сегодняшний день является предпочтительным («золотым стандартом») в лечении крупных и коралловидных камней почек.

Для успешного выполнения перкутанной нефролитотомии (ПНЛ) необходимо тщательное предоперационное обследование с оценкой общего состояния здоровья пациента, наличия сопутствующих заболеваний, а также выбора оптимального метода визуализационного исследования.

В настоящее время методом выбора визуализации конкрементов при мочекаменной болезни является компьютерная томография (КТ) с контрастным усилением или без него [2]. КТ с контрастированием, не-

смотря на высокую лучевую нагрузку, позволяет не только измерить плотность камня, расстояние от кожных покровов до камня, но и оценить полостную систему почки [3]. С этой целью могут выполняться различные варианты реконструкции изображений, которые затем можно использовать во время операции [4]. Однако периодическое сопоставление интраоперационных данных с данными КТ, которыми при условии отсутствия в операционной системе передачи и архивации изображений (PACS – Picture Archiving and Communication System) будут отпечатанные пленки, не дает полного представления о полостной системе почки.

По данным литературы стереолитографическое биомоделирование с использованием лазера или 3D печати чашечно-лоханочной системы имело достаточно высокую эффективность [5, 6]. Однако, несмотря

на полученные результаты, вышеуказанные методики не получили широкого распространения в виду дороговизны и затрат времени на производство моделей.

Изготавливаемая хирургом биомодель, путем лепки из пластилина на основании трехмерной реконструкции КТ-изображений чашечно-лоханочной системы почки, имеет ряд преимуществ: минимальные финансовые затраты, быстрота и легкость выполнения. Но самое главное заключается в том, что данный способ позволяет хирургу на предоперационном этапе подробно изучить анатомию полостной системы почки конкретного больного.

Целью данного исследования являлась оценка эффективности использования структурной пластилиновой биомодели при проведении перкутанной нефролитотомии у пациентов со сложными формами камней почек.

**МАТЕРИАЛЫ И МЕТОДЫ**

С 2012 по 2015 гг. проанализированы результаты лечения 76 пациентов со сложными формами камней почек (полные коралловидные камни или неполные коралловидные камни с множественными чашечковыми камнями согласно классификации AUA) [7]. Из исследования были исключены пациенты с нарушениями свертываемости крови и наличием признаков активного воспалительного процесса в мочевых путях.

Характеристика пациентов представлена в таблице 1.

На предоперационном этапе всем пациентам выполнялись: клинический и биохимический анализы крови, коагулограмма, общий анализ мочи, посев мочи. Пациенты имели либо стерильный посев мочи, либо, при невозможности эрадикации возбудителя, получали антибактериальный препарат по спектру чувствительности в течение 7 дней перед операцией [8].

КТ выполнялась на 64-срезовом томографе Somatom Definition AS (Germany) в положении больного на спине.

Типы камней были разделены на коралловидные камни с или без множественных чашечковых камней. Полные коралловидные камни были определены как камни, занимающие 80% и более полостной системы. Неполные коралловидные камни определялись как камни, занимающие почечную лоханку, и, как минимум, 2 чашечки [9].

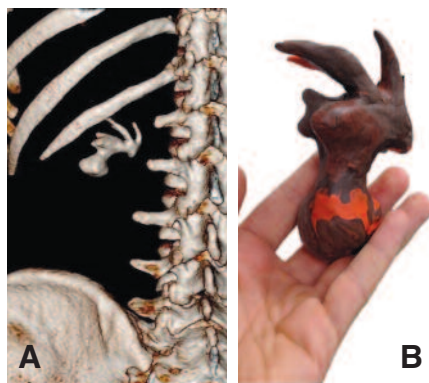


Рис. 1. Предоперационное 3D КТ-реконструкция (А) и пластилиновая биомодель (В) полного коралловидного камня

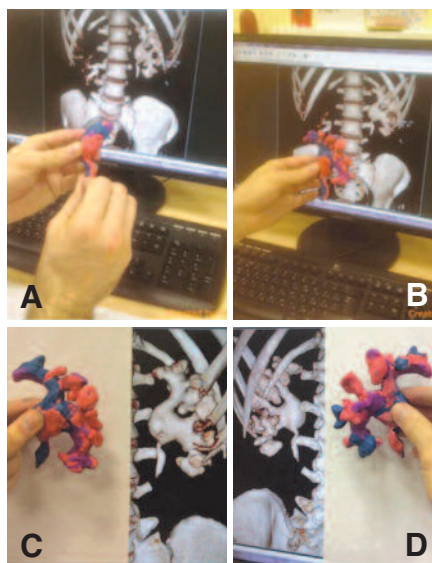


Рис. 2. Пошаговое отображение моделирования  
 А. Создание лоханки.  
 В. Создание задних чашечек  
 С. Создание передних чашечек  
 D. Оценка конечной модели

Перед операцией хирургом на основании трехмерных КТ реконструкций изготавливалась пластилиновая биомодель полостной системы ипсилатеральной почки (рис. 1). Среднее время, необходимое для создания модели, составляло 18 (±5) минут. Цена бытового пластилина, не-

обходимого для изготовления модели, не превышала 150 рублей. Пошаговый процесс создания модели отображен на рисунке 2. Готовая модель использовалась, как референсный инструмент в стерильном полиэтиленовом пакете во время операции (рис. 3).

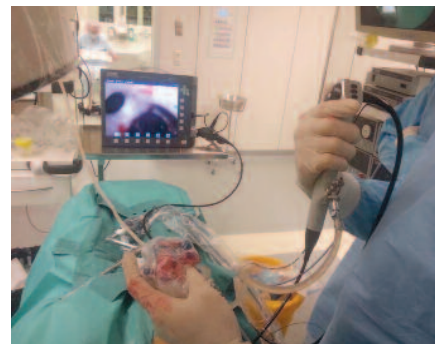


Рис. 3. Интраоперационная навигация

Все пациенты были прооперированы одной хирургической бригадой (Н.К. Гаджиев, С.С. Бровкин). Операции выполнялись под общим (эндотрахеальным) обезболиванием. На начальном этапе оперативного лечения в литотомическом положении в ипсилатеральную почку устанавливался мочеточниковый катетер под контролем цистоскопа. Затем пациент переворачивался в положение «на животе», либо в положение «на спине» при условии наличия морбидного ожирения (индекс массы тела >35), заболеваний сердечно-сосудистой и дыхательной систем (на усмотрение оперирующего хирурга и анестезиолога).

Чрезкожный доступ осуществлялся под рентген- и ультразвуковым контролем. После пункции чашечки 0,035" гидрофильная струна проводилась в полостную систему почки. Для предотвращения случайного выпадения струны из полостной системы почки максимально старались завести струну в мочеточник. Следующим этапом выполнялось бужирование фасциальным бужом 11 Ch, после чего на проводник надевался ангиокатетер 8 Ch, на котором выполнялось бужирование с установкой коужа Амплатц 30 Ch.

Нефроскопия выполнялась ригидным нефроскопом 28 Ch (Karl Storz, Germany). Фрагментация камня осуществлялась ультразвуковым

**Таблица 1. Характеристика пациентов**

Показатели	Значение
Средний возраст, годы	61 (±4)
Пол:	
Муж. (чел., %)	45 (59%)
Жен. (чел., %)	31 (41%)
Тип камня (чел., %):	
полный коралловидный камень	28 (37%)
неполный коралловидный камень (с множественными камнями чашечек)	48 (63%)
Наличие открытых вмешательств на почке в анамнезе (чел., %)	23 (30%)
Сторона расположения конкремента:	
левая	37 (48.6%)
правая	23 (30.4%)
билатеральные	16 (21%)
ASA класс (классификация физического состояния больных перед операцией согласно американского общества анестезиологов):	
I	33 (43,4%)
II	24 (31,6%)
III	19 (25%)

и, по необходимости, пневматическим литотриптором (Swiss LithoClast Master, Switzerland). Для экстракции камней использовались двузубые щипцы (Karl Storz, Germany) и/или Perc NCircle нитиноловый экстрактор камней (Cook Medical, Bloomington, IN).

При необходимости выполнялись дополнительные доступы. Длительность нефроскопии была ограничена 2 часами. Состояние «Stone Free» оценивалось в конце операции путем использования рентген-, ультразвукового контроля и финальной нефроскопии гибким видео-цистоскопом (Karl Storz, Germany).

В конце операции в большинстве случаев устанавливалась нефростома 9 Ch. Если во время операции интенсивность кровотечения была высокой, рассматривался вариант установки нефростомы более широкого калибра. В конце операции для снижения послеоперационной боли проводилось перитубарное обезболивание раствором Ропивокаина 0,25% [10]. В 1-е сутки после операции выполнялся клинический анализ крови, определение уровня креатинина, электролитов сыворотки крови. Производилось удаление уретрального катетера и активизация пациента.

Всем пациентам через 24 часа после операции выполнялась КТ по низкодозовому протоколу. Эффективность удаления конкрементов почки у пациентов с неинфекционным уролитиазом определялась, как полное отсутствие камней или нали-

чие клинически незначимых фрагментов, менее 4 мм в диаметре [11].

При наличии резидуальных фрагментов более 4 мм выполнялась повторная нефролитотомия/нефроскопия через 2-3 дня при условии отсутствия у пациента гипертермии.

При отсутствии резидуальных фрагментов нефростомический дренаж удалялся через 24-48 часов после операции с предварительным контролем проходимости мочевых путей путем пережатия нефростомы либо антеградной пиелoureteroграфии. Длительность операции определялась с момента пункции почки до установки нефростомы.

В исследовании оценивалось следующее: полнота освобождения почки от камня (с клинически незначимыми фрагментами более 4 мм), наличие и характер осложнений (модифицированная шкала Clavien) [12].

## РЕЗУЛЬТАТЫ

Во всех случаях чрескожный доступ был осуществлен успешно. 56 (73,6 %) пациентов были оперированы в положении на животе и 20 (19,4%) пациентов – на спине. У 41 (54%) пациента был выполнен один доступ, у 22 (28,9%) – два доступа, 6 (7,8%) пациентов – три доступа, 5 (6,5%) пациентам потребовалось 4 доступа и только у 2 (2,8%) больных произведено 5 доступов. Средняя продолжительность оперативного лечения составила  $86 \pm 21$  минут. По-

вторная нефроскопия потребовалась 35 (46%) из 76 пациентов. Все повторные операции выполнялись в срок от 2 до 3 дней при отсутствии гипертермии у пациента. 12 (42,8%) из 28 пациентов с полными коралловидными камнями нуждались в повторной перкутанной нефролитотомии (нефроскопии). Полное освобождение почки от конкремента, подтвержденное компьютерной томографией, проведенной по низкодозовому протоколу через 24 часа после операции, составило 84,4% у пациентов, перенесших один сеанс ПНЛ и 92% – после повторной ПНЛ, в среднем – 88,2% (табл. 2).

У 35 (46%) пациентов развились осложнения. В соответствии с классификацией Clavien 19 (25%) пациентов имели осложнения 1-го уровня, 11 (14,4%) пациентов – осложнения 2-го уровня и 5 (6,5%) пациентов – осложнения 3-го уровня. Более тяжелые осложнения нами не отмечены.

К осложнениям первого уровня относились: транзиторная послеоперационная лихорадка, чаще всего резорбтивного характера – наблюдалась у 14 (18,4%) пациентов. У 5 (6,5%) пациентов был отмечен транзиторный подъем креатинина. К осложнениям второго уровня относились кровотечения, требующие гемотрансфузии, наблюдались у двух (2,6%) пациентов и не требовали дополнительных методов остановки кровотечения (таких, как суперселективная эмболизация и др.). Необходимо отметить, что кровотечения встречались у пациентов с полными коралловидными камнями и были сопряжены с длительностью операции. Послеоперационная гипертермия (более  $38^{\circ}\text{C}$ ) развилась у 9 (11,8%) пациентов и была успешно устранена дополнительным назначением антибиотиков. Осложнения 3-его уровня отмечены у 4 (5,26%) пациентов, которым потребовалась установка стента по поводу обструкции мочеточника сгустком крови после удаления нефростомы, а также у одного (1,3%) пациента возникла необходимость установки дренажа в

Таблица 2. Характеристики ПНЛ

Показатели	Значение
Средняя длительность операции, мин	86 ( $\pm 21$ )
Положение больного:	
На животе, чел. (%)	56 (73,6%)
На спине, чел. (%)	20 (19,4%)
Повторные ПНЛ, чел. (%):	35 (46 %)
с полным коралловидным камнем	12 из 28 (42,8%)
с неполным коралловидным камнем	23 из 48 (47,9%)
Количество чрескожных доступов, чел. (%):	
1	41 (54%)
2	22 (28,9 %)
3	6 (7,8%)
4	5 (6,5%)
5	2 (2,8%)
«Stone free» за одноэтапный ПНЛ	84,4%
«Stone free» за более чем одноэтапный ПНЛ	92%
Общий «Stone free»	88,2%



Таблица 3. Характер осложнений после ПНЛ по шкале Clavien

Показатели	Значение
Общее количество осложнений, чел. (%):	35 (46%)
Уровень 1	19 (25%)
Транзиторная послеоперационная лихорадка	14 (18,4%)
Транзиторный подъем креатинина	5 (6,5 %)
Уровень 2	11 (14,4%)
Кровотечение	2 (2,6%)
Послеоперационная лихорадка >38°C	9 (11,8%)
Уровень 3	5 (6,5%)
Пневмоторакс	1 (1,3%)
Необходимость установки стента	4 (5,26%)

плевральную полость, при этом доступ у данного пациента выполнялся через 10-е межреберье (табл. 3).

## ОБСУЖДЕНИЕ

Согласно Российским и Европейским клиническим рекомендациям ПНЛ является первой линией лечения пациентов с камнями почек более 2 см [13, 14]. Успешность ПНЛ в основном зависит от предоперационного планирования, точного знания анатомии полостной системы почки и скрупулезного соблюдения техники операции [6]. Также на эффективность лечения влияют методы визуализационных исследований, используемых урологами, к которым обычно относят экскреторную урографию и КТ. Последний метод выгодно отличается качеством получаемого изображения и потому, невзирая на лучевую нагрузку, повсеместно замещает экскреторную урографию [12, 13, 15-17]. При этом необходимо отметить, что знание и понимание месторасположения конкрементов в полостной системе почки играет решающую роль в исходе операции. Информацию об этом можно получить при помощи трехмерной реконструкции КТ с усилением [4]. Именно поэтому данный метод является предпочтительным визуализационным исследованием у пациентов с крупными коралловидными/множественными камнями почек. Ввиду индивидуальных особенностей ЧЛС каждого пациента во время выполнения ПНЛ, хирургу зачастую требуется сверяться с данными КТ, что приводит к увеличению длительности операции.

По данным CROES (Clinical Research Office of the Endourological So-

ciety) эффективность ПНЛ составила всего 76% случаев [18]. Этот невысокий показатель определяет необходимость поиска новых методик повышения эффективности проводимых операций. Последние сообщения об использовании технологии расширенной реальности с использованием iPad [19], системы «Локатор» [20], системы трекеров [21] и др. отражают потребность эндоурологического сообщества в эффективных решениях.

Другое направления для улучшения результатов – это использование реплик полостной системы: 3D печать полостной системы [6], модель из органического материала с использованием лазерной установки [5]. Эти модели можно использовать как тренажеры перед операцией, либо как референсные модели во время операции. Несмотря на то, что достижения в технологии позволили легко производить 3D-модели, их изготовление требует специального принтера, специальных программ, которые также приводят к дополнительным затратам. Производство органической биомодели с использованием лазерной установки также финансово обременительно. Более того, такая модель требует большего количества времени на изготовление, что препятствует ее повсеместному распространению.

Учитывая вышеуказанные фак-

ты, мы провели оценку эффективности пластилинового биомоделирования в чрескожной хирургии камней почек. Данная идея не нова, и уже использовалась в других областях медицины, таких как ортопедия и травматология, краниофасцилярная реконструктивная пластическая хирургия и нейрохирургия [21, 22, 24].

Перед нами возник вопрос – возможно ли эффективно использовать биомоделирование, которое должно облегчить ментальную реконструкцию чашечно-лоханочной системы и улучшить ознакомление с полостной системой почки. Наше внимание привлек интересный опыт в области медицинского обучения: используя модели тазобедренного сустава, участники прикрепляли структуры (мышцы, сухожилия и др.) к костным образованиям. По оценке участников такой интерактивный опыт позволил улучшить трехмерное знание анатомии соответствующей области [25].

Нами был использован тот же принцип для создания пластилиновой биомодели на основе трехмерных КТ-реконструкций перед каждой операцией. Создание модели занимало в среднем 18-20 минут. Создавая модель, хирург получал исчерпывающее представление о полостной системе почки конкретного пациента, при этом понимание «дорожной карты почки», является ключом к полному удалению конкрементов при финальной нефроскопии. Таким образом, готовая пластилиновая модель в стерильном полиэтиленовом пакете использовалась нами, как референсный инструмент в ходе операции. 3D-реконструкции КТ с соответствующими моделями и послеоперационными КТ продемонстрированы на рисунке 4. ■




Рис. 4. А. Трехмерная реконструкция В. Пластилиновая модель С. Послеоперационное КТ

Пластилинное структурное биомоделирование с учетом наших предварительных данных оказалось весьма полезным подспорьем, в особенности при ПНЛ сложных случаев, обеспечивая должный вклад в планирование и интраоперационную тактику. В нашем исследовании пластилиновая биомодель позволила увеличить эффективность ПНЛ до 88%.

К недостаткам нашего исследования можно отнести необходимость применения КТ с усилением, что сопряжено с резким увеличе-

нием дозы облучения, а также дизайн исследования, которое представляет собой описание серии клинических случаев.

Пластилинное биомоделирование конкрементов и ЧЛС почки имеет ряд положительных сторон: изготовление данной модели не требует от врача специального навыка лепки, требует минимальных финансовых и трудовых затрат, хирург получает лучшую осведомленность об индивидуальных особенностях полостной системы каждого пациента, что в свою очередь повышает эффек-

тивность оперативного лечения и может способствовать уменьшению риска интраоперационных осложнений.

## ЗАКЛЮЧЕНИЕ

Предложенный метод пластилинового биомоделирования обеспечивает лучшую оценку полостной системы почки и может служить референсным инструментом в операционной, улучшая результаты ПНЛ и снижая риск развития осложнений. ■

**Ключевые слова:** мочекаменная болезнь, коралловидный нефролитиаз, перкутанная нефролитотомия, структурное биомоделирование.

**Key words:** urolithiasis, staghorn nephrolithiasis, percutaneous nephrolithotomy, structural biomodeling.

### Резюме:

*Цель работы:* Изучить эффективность структурного синтетического биомоделирования (пластилинового) при перкутанной нефролитотомии (ПНЛ) у пациентов при сложных формах камней почек.

*Материалы и методы:* В группу исследования в период с 2012 по 2015 гг. включено 76 пациентов со сложными формами камней почек (полные коралловидные камни почек либо неполные коралловидные камни с множественными камнями чашечек, согласно классификации американской ассоциации урологов (AUA)). В качестве стандартного предоперационного метода обследования всем пациентам выполнялась компьютерная томография (КТ) с внутривенным контрастированием и последующей трехмерной реконструкцией чашечно-лоханочной системы (ЧЛС) почки с камнем. Перед операцией оперирующим хирургом на основании полученных КТ – реконструкций лепилась реплика полостной системы почки из обычного синтетического бытового пластилина. Эта реплика бралась в операционную, помещалась в стерильный пакет и использовалась как референсная модель во время операции для облегчения внутривидеонавигации.

*Результаты:* 56 (73,6 %) пациентов были оперированы в положении на животе и 20 (19,4%) пациентов – на спине. У 41 (54%) пациента был выполнен один доступ, у 22 (28,9%) – два доступа, 6 (7,8%) пациентов – три доступа, 5 (6,5%) пациентам потребовалось 4 доступа и только у 2 (2,8%) больных произведено 5 доступов. Средняя продолжительность оперативного лечения составила 86±21 минут. Повторная нефроскопия потребовалась 35 (46%) из 76 пациентов. Все повторные операции выполнялись

### Summary:

#### **Percutaneous nephrolithotripsy in treatment of complex kidney stones: structural biomodeling**

*N.K. Gadzhiev, V.E. Grigorev, D.A. Mazurenko, V.A. Malhasyan, V.M. Obidnyak, A.V. Pisarev, N.S. Tagirov, S.V. Popov, S.B. Petrov*

*Aim.* To investigate the effectiveness of structural synthetic (plasticine) biomodeling in percutaneous nephrolithotripsy (PNL) in patients with complex kidney stones.

*Materials and methods.* The experimental group included 76 patients with complex kidney stones (complete staghorn stones and incomplete staghorn calyx stones, according to the American Urological Association (AUA) classification) over the period of 2012-2015. Computed tomography with intravenous contrast phase injection and subsequent 3D remodeling of the renal pelvicaliceal system was used as the standard method. Before the operation, a surgeon would sculpture a plasticine replica of pelvicaliceal system according to the data obtained from computed tomography. This replica was placed into a sterile package and subsequently transported into the operating room and used as a reference model during the operation in order to simplify intrarenal navigation.

*Results.* 56 patients (73.6%) were operated in the supine position and 20 (19.4%) – in the prone position. 41 patients (54%) required single-port access, 22 patients (28.9%) – two-port access and 6 patients (7.8%) had three-port access. Five patients (6.5%) needed four-port access and only two patients (2.8%) required five-port access. The mean duration of a surgical intervention was 86±21 min. Repeated nephroscopy was needed for 35 patients

в срок от 2 до 3 дней при отсутствии гипертермии у пациента. 12 (42,8%) из 28 пациентов с полными коралловидными камнями нуждались в повторной перкутанной нефролитотомии (нефроскопии). Эффективность ПНЛ в исследовании составила 88,2%. Результаты подтверждены данными компьютерной томографии, проведенной по низкодозовому протоколу через 24 часа после операции.

**Заключение:** Эффективность перкутанной нефролитотомии можно повысить, используя структурное пластилиновое биомоделирование. Предложенный метод способствует лучшему представлению хирурга о полостной системе почки конкретного пациента и служит референсным инструментом в операционной.

Авторы заявляют об отсутствии конфликта интересов.

(46%). All repeated surgeries were performed 2-3 days after the first, in the absence of hyperemia. 12 patients out of 28 (42.8%) with full staghorn kidney stones needed percutaneous nephrolithotomy (nephroscopy) to be repeated. In our study the effectiveness of PNL was 88.2%. The results were validated by low-dose computed tomography, which was performed 24 hours after every surgery.

**Conclusion.** The effectiveness of percutaneous nephrolithotomy can be improved by using structural biomodeling. The proposed method allows better understanding of the renal pelvicaliceal system of a given patient and can be used as a reference instrument in the operating room.

Authors declare lack of the possible conflicts of interests.

## ЛИТЕРАТУРА

- Rupel E, Brown R. Nephroscopy with removal of stone following nephrostomy for obstructive calculous anuria. *J Urol* 1941;47:177-82.
- Olcott EW, Sommer FG, Napel S. Accuracy of detection and measurement of renal calculi: in vitro comparison of three-dimensional spiral CT, radiography, and nephrotomography. *Radiology* 1997;204:19-25.
- Türk C, Knoll T, Petrik A, Sarica K, Skolarikos A, Straub M, Seitz C. Guidelines on urolithiasis. European Association of Urology (EAU), 2014. P. 62-99. Available from: <https://uroweb.org/wp-content/uploads/22->
- Ghani KR, Pilcher J, Patel U, Anson K. Three-dimensional imaging in urology. *BJU Int* 2004;94:769-73.
- Radecka E, Brehmer M, Holmgren K, Palm G, Magnusson P, Magnusson A. Pelvicaliceal biomodeling as an aid to achieving optimal access in percutaneous nephrolithotripsy. *J Endourol* 2006;20:92-101.
- Turney BW. A new model with an anatomically accurate human renal collecting system for training in fluoroscopy-guided percutaneous nephrolithotomy access. *J Endourol* 2014;28:360-363.
- Preminger GM, Dean Assimos CG, James Lingeman VE, Nakada SY, Pearle MS, Stuart Wolf J, et al. Report on the Management of Staghorn Calculi n.d. *J Urol*. 2005;173(6):1991-2000.
- Mariappan P, Smith G, Moussa SA, Tolley DA. One week of ciprofloxacin before percutaneous nephrolithotomy significantly reduces upper tract infection and urosepsis: a prospective controlled study. *BJU Int* 2006;98:1075-1079.
- Mishra S, Bhattu AS, Sabnis RB, Desai MR. Staghorn classification: Platform for morphometry assessment. *Indian J Urol* 2014;30:80-83.
- Jonnavithula N, Pisapati MVLN, Durga P, Krishnamurthy V, Chilumu R, Reddy B. Efficacy of peritubal local anesthetic infiltration in alleviating postoperative pain in percutaneous nephrolithotomy. *J Endourol* 2009;23:857-860.
- Opondo D, Gravas S, Joyce A, Pearle M, Matsuda T, Sun Y-H, et al. Standardization of patient outcomes reporting in percutaneous nephrolithotomy. *J Endourol* 2014;28:767-774.
- de la Rosette JJMCH, Opondo D, Daels FPJ, Giusti G, Serrano A, Kandasami S V, et al. Categorisation of complications and validation of the Clavien score for percutaneous nephrolithotomy. *Eur Urol* 2012;62:246-255.
- Türk C, Petrik A, Sarica K, Seitz C, Skolarikos A, Straub M, et al. EAU Guidelines on Urolithiasis. *Eur Urol* 2016;69(3):475-482.
- Григорьев Н.А., Семенякин И.В., Малхасян В.А., Гаджиев Н.К., Руденко В.И. Мочекаменная болезнь. *Урология* 2016;(S2):37-69.
- Miller OF, Rineer SK, Reichard SR, Buckley RG, Donovan MS, Graham IR, et al. Prospective comparison of unenhanced spiral computed tomography and intravenous urogram in the evaluation of acute flank pain. *Urology* 1998;52:982-987.
- Memarsadeghi M, Heinz-Peer G, Helbich TH, Schaefer-Prokop C, Kramer G, Scharitzer M, et al. Unenhanced multi-detector row CT in patients suspected of having urinary stone disease: effect of section width on diagnosis. *Radiology* 2005;235:530-536.
- Park S, Pearle MS. Imaging for percutaneous renal access and management of renal calculi. *Urol Clin North Am* 2006;33:353-364.
- Kamphuis GM, Baard J, Westendarp M, de la Rosette JJ. Lessons learned from the CROES percutaneous nephrolithotomy global study. *World J Urol* 2015;33(2):223-233
- Rassweiler JJ, Müller M, Fangerau M, Klein J, Goezen AS, Pereira P, et al. iPad-assisted percutaneous access to the kidney using marker-based navigation: initial clinical experience. *Eur Urol* 2012;61:628-31.
- Lazarus J, Williams J. The Locator: novel percutaneous nephrolithotomy apparatus to aid collecting system puncture--a preliminary report. *J Endourol* 2011;25:747-750.
- Rodrigues PL, Vilaça JL, Oliveira C, Cicione A, Rassweiler J, Fonseca J, et al. Collecting system percutaneous access using real-time tracking sensors: first pig model in vivo experience. *J Urol* 2013;190:1932-1977.
- Yau YY, Arvier JF, Barker TM. Technical note: maxillofacial biomodeling--preliminary result. *Br J Radiol* 1995;68:519-523.
- D'Urso PS, Askin G, Earwaker JS, Merry GS, Thompson RG, Barker TM, et al. Spinal biomodeling. *Spine (Phila Pa 1976)* 1999;24:1247-1251.
- Byram IR, Khanna K, Gardner TR, Ahmad CS. Characterizing bone tunnel placement in medial ulnar collateral ligament reconstruction using patient-specific 3-dimensional computed tomography modeling. *Am J Sports Med* 2013;41:894-902.
- Asp ARM, Myint Y, Gandhe A. Back to school anatomy: just add Plasticine. *BMJ* 2013;347:f6924-f6924.

## REFERENCES (14)

14. Grigorev N.A., Semenyakin I.V., Malhasyan V.A., Gadzhiev N.K., Rudenko V.I. Mochekamennaya bolezni. [Urolithiasis]. *Urologiya* 2016;(S2):37-69. (In Russian)